



Dr. Mario Vergara
Medico Veterinario
Via Parco, 6
06073 Corciano (PG)

mario.vergara@pec.fnovi.pg.it
mariovergara@tiscali.it
www.mariovergara.it
Iscr. Ordine: PG 785

Tel. 329-4330005

VISITA OFTALMOLOGICA

DEL CAU 3 NOME SHADA

ETA' la 3m SESSO F

RAZZA ALASKAN MALAMUTS

DEL SIG BONUCCIA ALESSIA

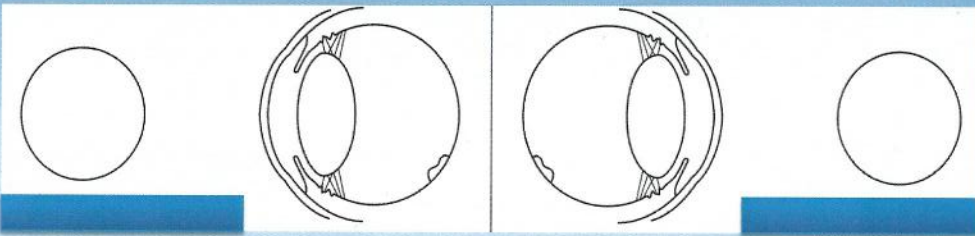
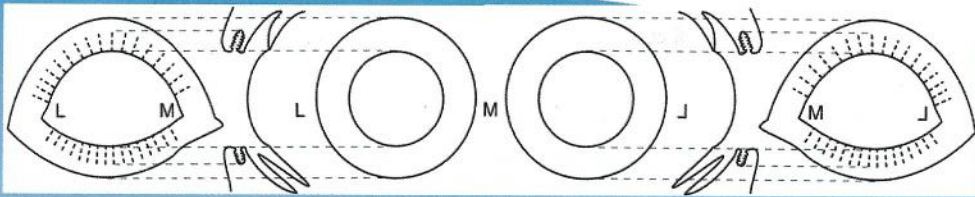
MED. VET. REFERENTE: -

DATA 20/7/19

Microchip 380 260140107578

OD

OS



STT mm'

..... mm'

IOP 15 mmHg

..... 13 mmHg

MOTIVO DELLA VISITA

Visita > oculistica
ereditaria

DIAGNOSI

Esopite anisocoria delle IOP
e dilatazione pupille

Nessuna alterazione iridica
o patologie ereditarie.

TERAPIA